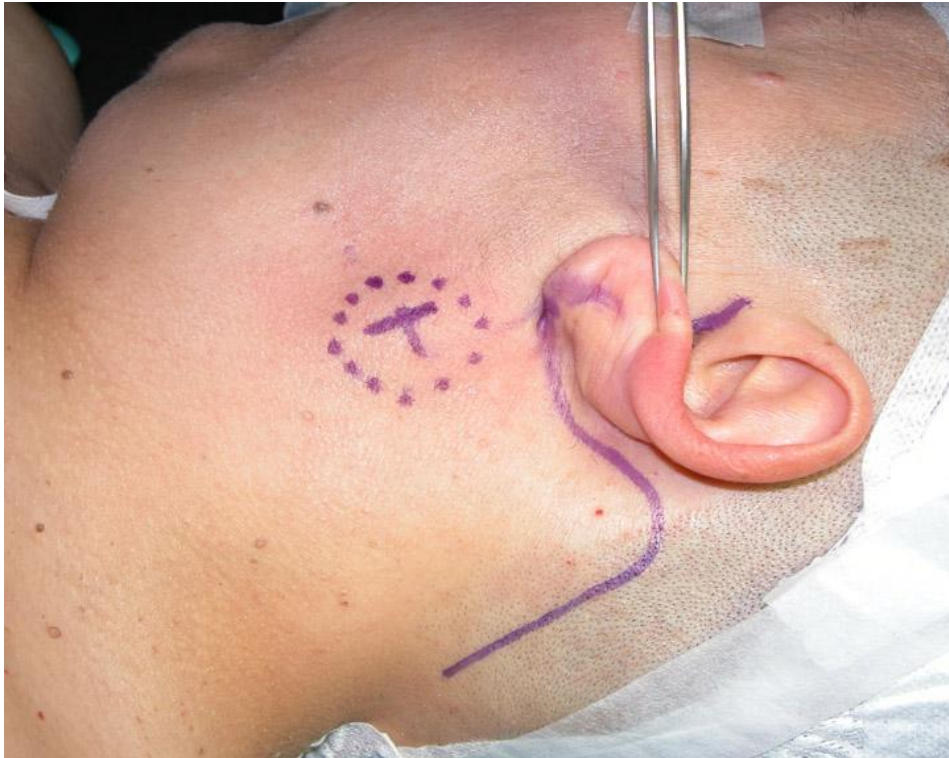
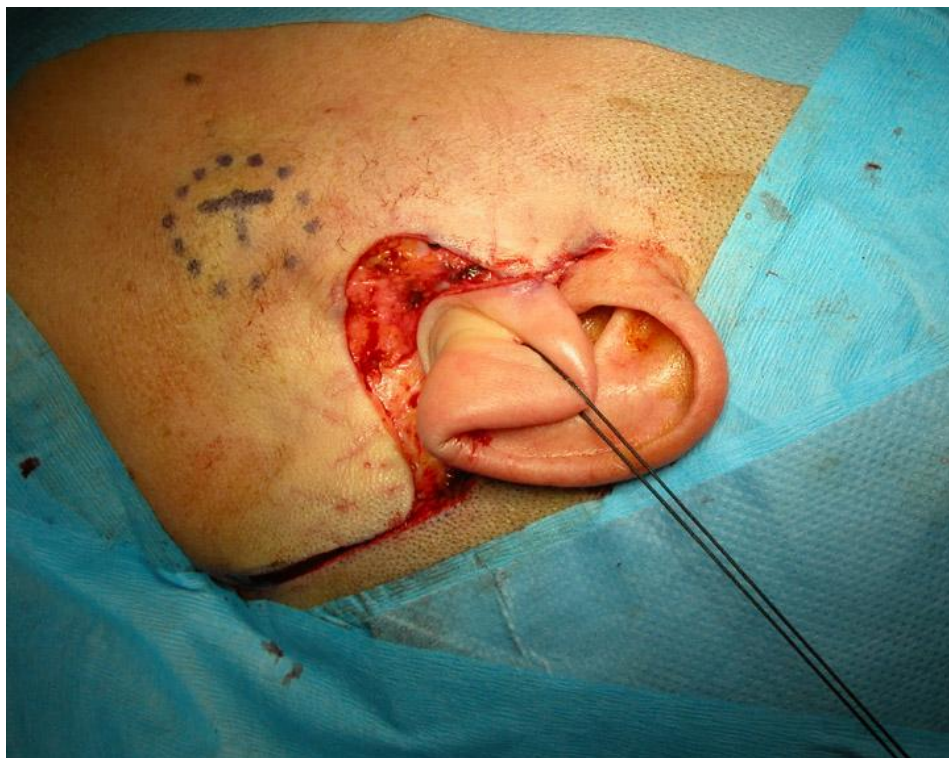
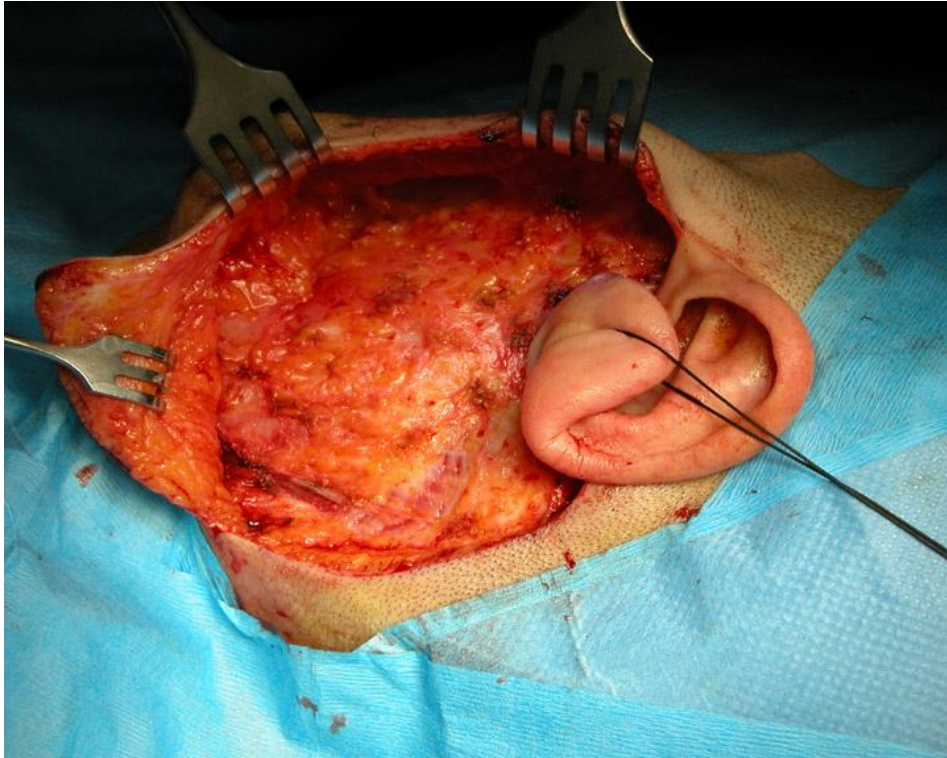
INTERVENTO DI PAROTIDECTOMIA SUPERFICIALE



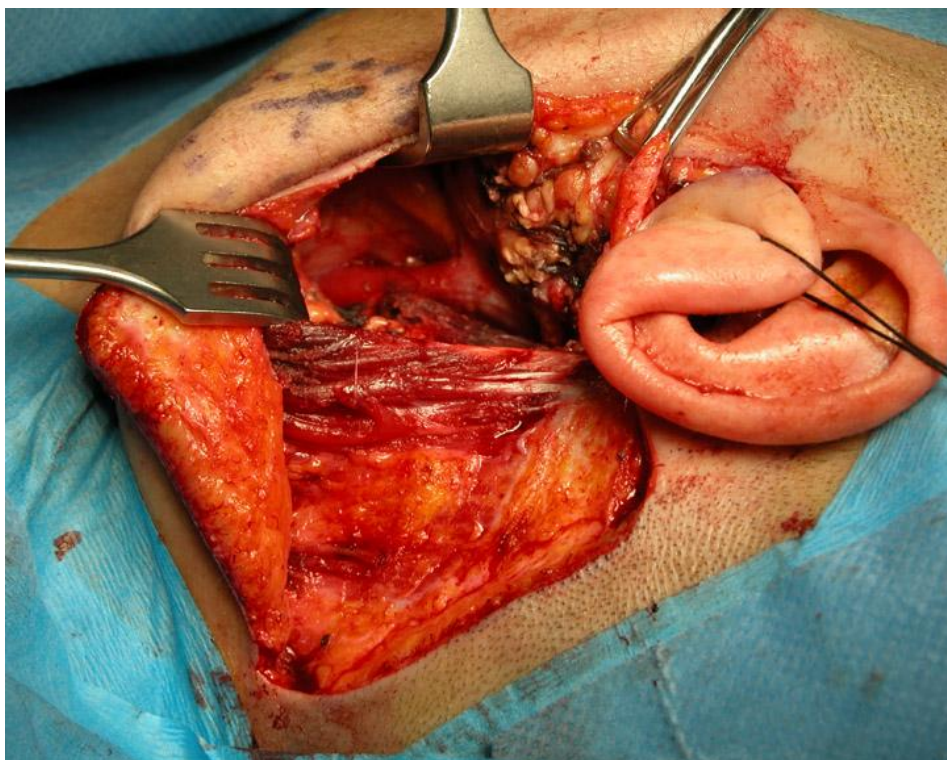
Disegno dell'incisione cutanea, nascosta nelle pieghe della cute del padiglione e nel cuoio capelluto



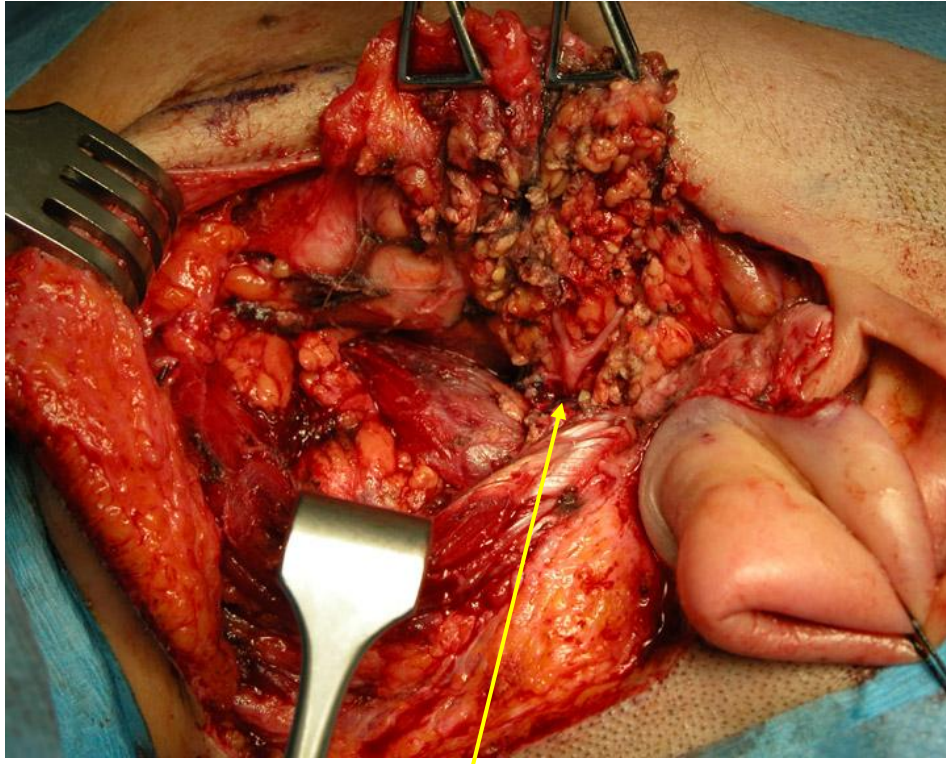
Si incide la cute ed il sottocute



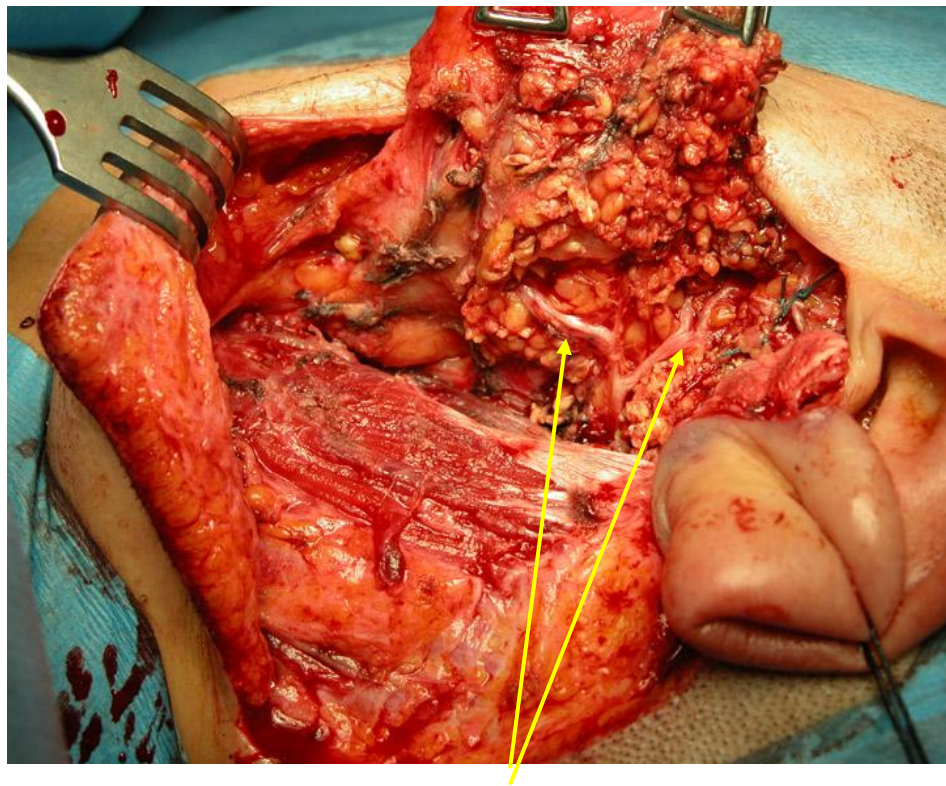
Si completa lo scollamento dei tessuti superficiali e si identifica la capsula della ghiandola parotide



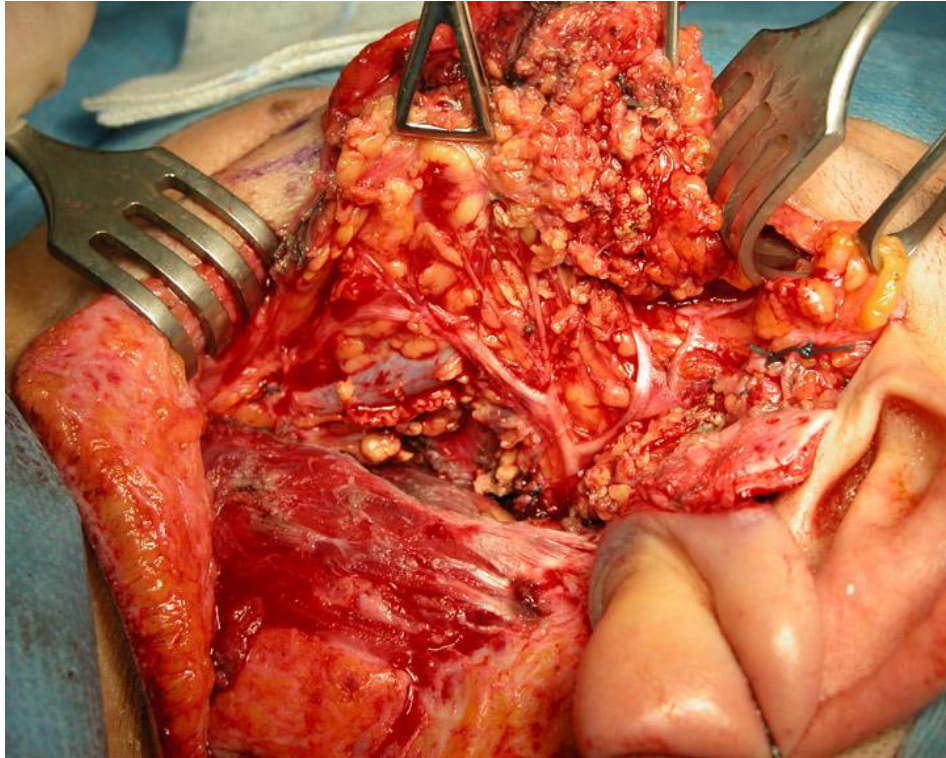
Si espongono i punti di repere più importanti per la ricerca del nervo facciale, il ventre posteriore del muscolo digastrico e la punta della mastoide.



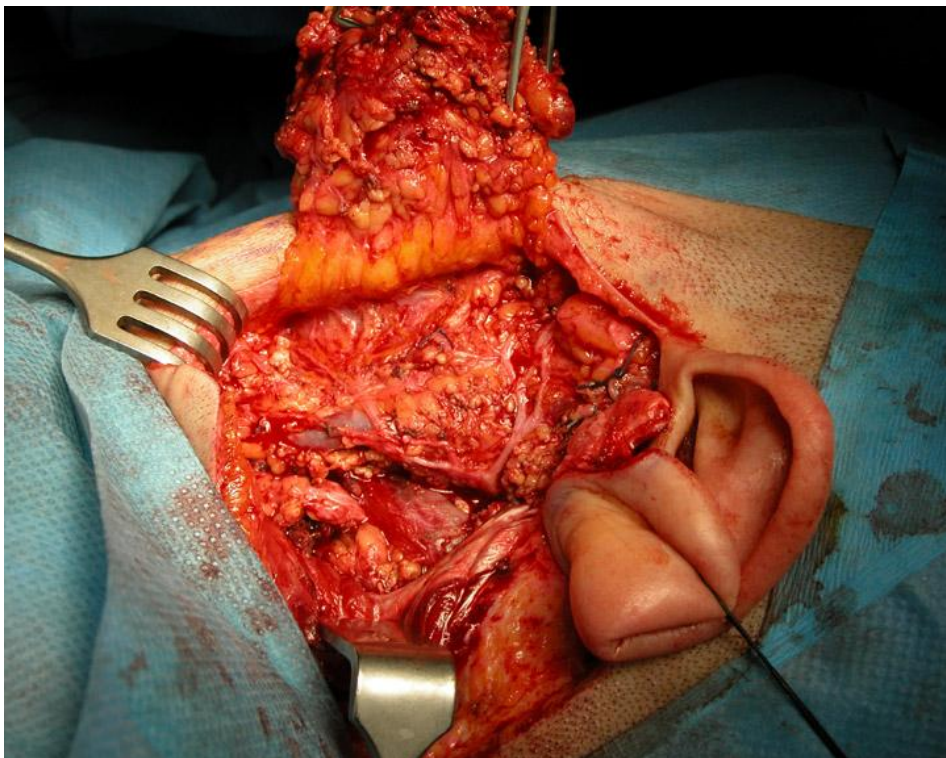
Si identifica il tronco principale del nervo facciale all'emergenza dal forame stilomastoideo



Si inizia la dissezione del polo superficiale della ghiandola parotide dai rami di divisione principali del nervo facciale.



Si continua la dissezione del polo superficiale della ghiandola dai rami di divisione secondari del nervo.



Si completa la dissezione del polo superficiale della ghiandola parotide.

