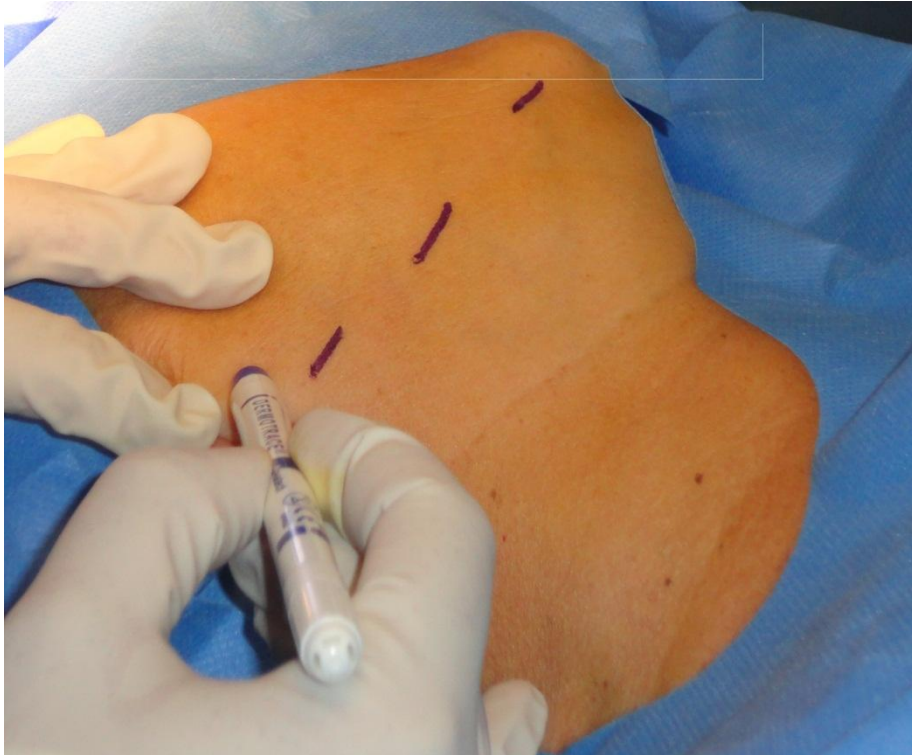
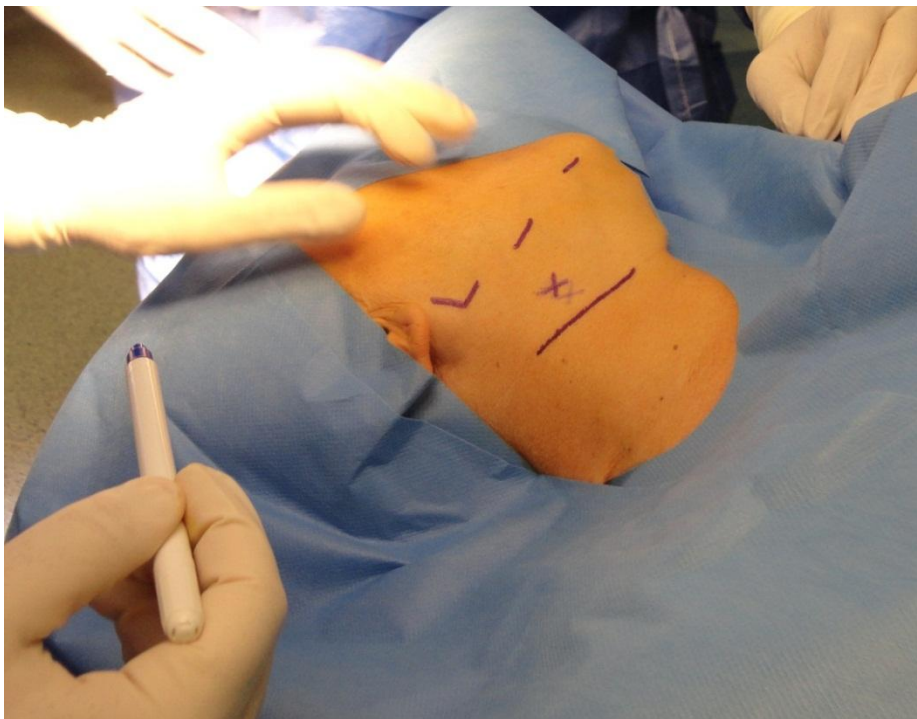

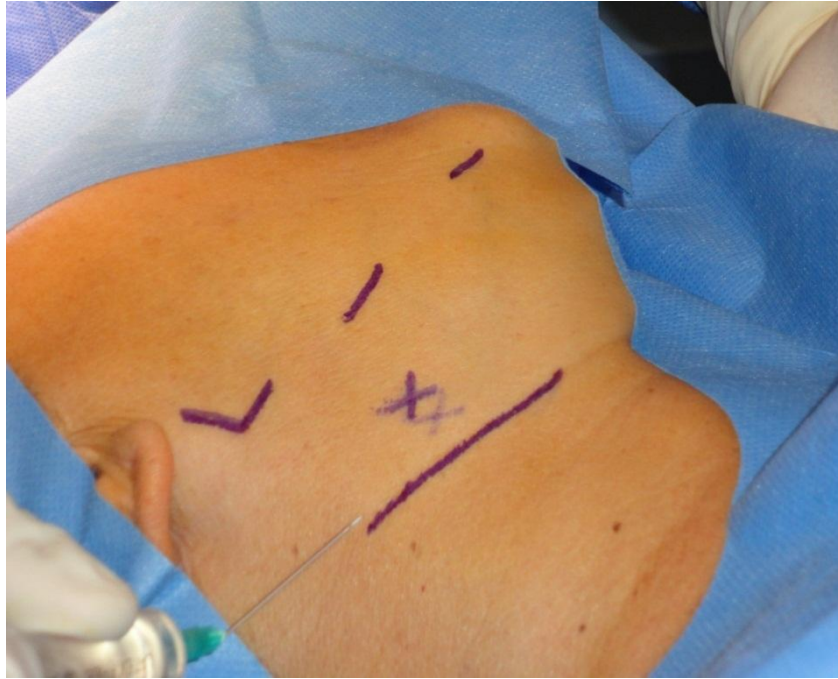INTERVENTO DI SCIALECTOMIA SOTTOMANDIBOLARE



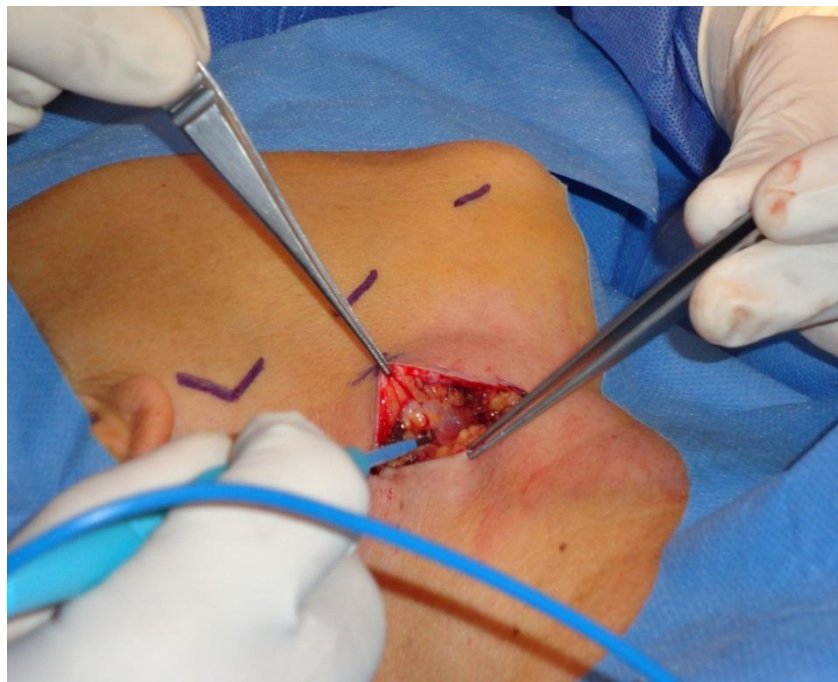Si disegna con matita dermatografica il bordo inferiore della mandibola



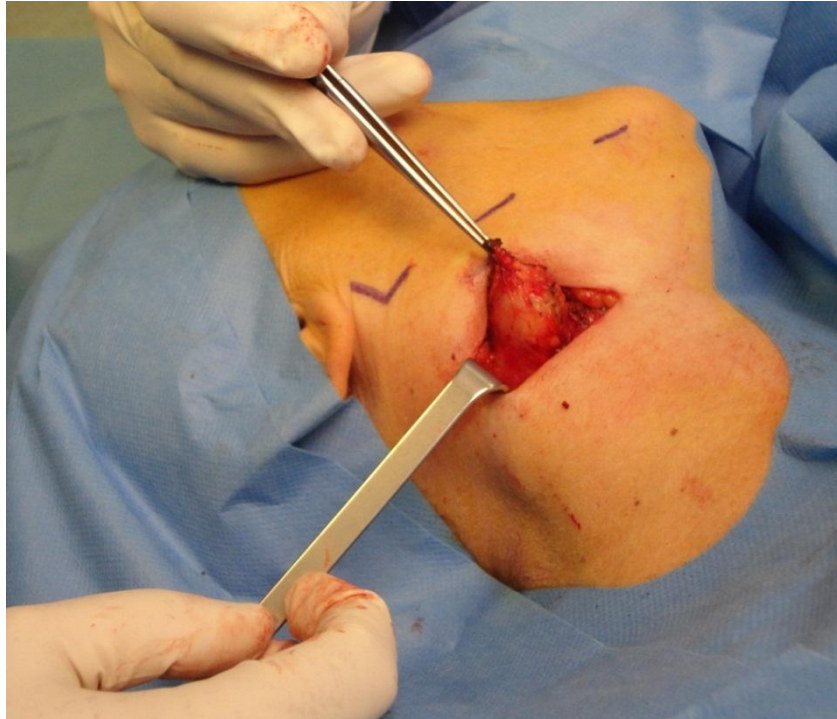Si disegna la linea d'incisione nascosta, quando possibile, in una piega del collo



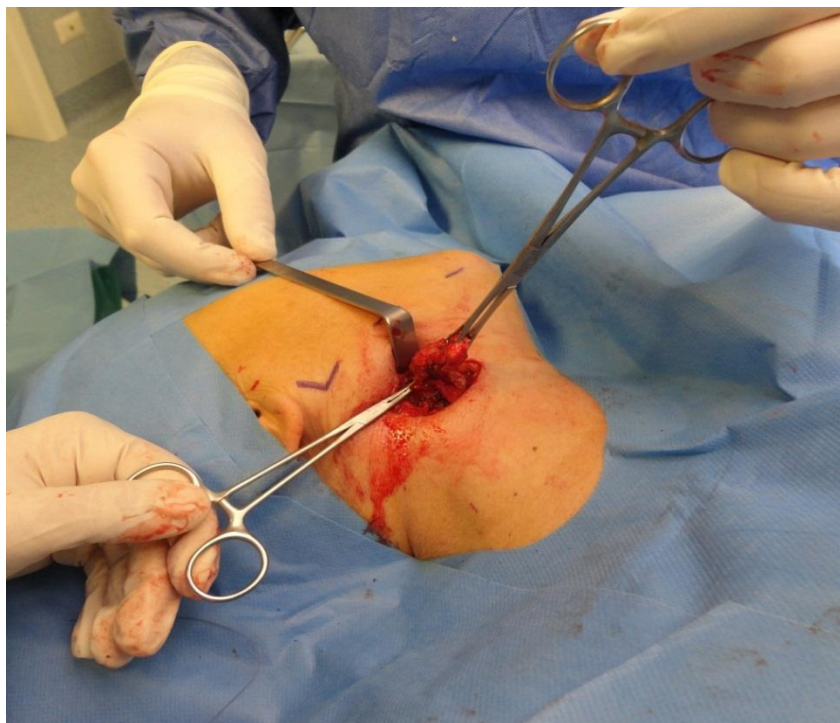
Si infiltra con anestetico locale e vasocostrittore la linea d'incisione



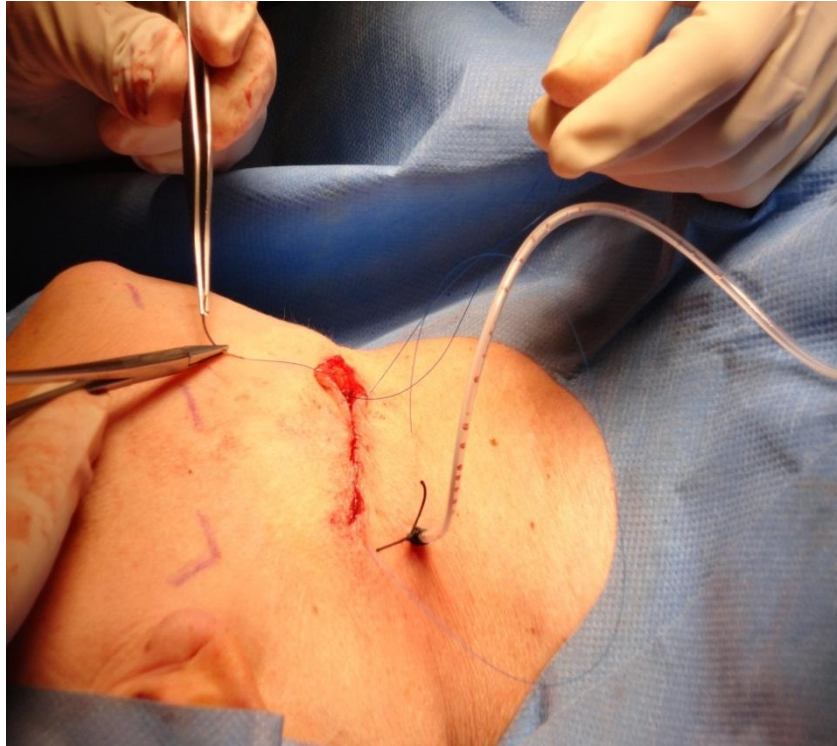
Con bisturi a lama fredda prima ed elettrobisturi successivamente si incidono i tessuti fino ad identificare la ghiandola sottomandibolare



Si identifica la ghiandola sottomandibolare e si inizia la dissezione dai tessuti circostanti



Si termina la dissezione della ghiandola e si posiziona una pinza emostatica in corrispondenza del dotto escretore



Dopo aver controllato l'emostasi e aver posizionato un drenaggio in aspirazione si procede a sutura del piano muscolare e di quello cutaneo con sutura intradermica

